

# Primärer Hyperparathyreoidismus

## Klinik, Diagnostik und Therapie

Aus der <sup>1</sup>Klinik und Poliklinik für Viszeral-, Thorax- und Gefäßchirurgie und dem <sup>2</sup>Institut und Poliklinik für Klinische Stoffwechselforschung des Universitätsklinikums Carl Gustav Carus der Technischen Universität Dresden

### Einleitung:

Das Krankheitsbild des primären Hyperparathyreoidismus (pHPT), das heißt der idiopathischen Form der Überfunktion der Nebenschilddrüsen, stellt nach den Schilddrüsenerkrankungen und dem Diabetes mellitus die dritthäufigste Erkrankung einer endokrinen Drüse dar. Die Inzidenz des pHPT wird in der Literatur sehr unterschiedlich angegeben und schwankt zwischen 0,08 und 5 pro 1000 Einwohner (3). Während das Krankheitsbild bis in die Mitte der 70er Jahre eher selten diagnostiziert wurde, kam es in den letzten 20 Jahren zu einer deutlichen Zunahme der Operationsfrequenz in allen größeren chirurgischen Zentren.

Die typische Symptomatologie, bestehend aus Nierensteinen, Osteoporose und Magen-Darm-Beschwerden wird immer seltener beobachtet (6). Dagegen nimmt die Anzahl der Patienten zu, die weitgehend asymptomatisch sind und bei denen sich die Diagnose nur auf eine laborchemische Konstellation gründet.

Eine gezielte Anamnese bei den betroffenen Patienten zeigt jedoch häufig, daß sie nicht wirklich asymptomatisch sind, sondern die Krankheitserscheinungen nur so mild verlaufen, daß sie der Diagnose pHPT erst retrospektiv zugeordnet werden. Vor allem die routinemäßige Kalzium-Bestimmung im Rahmen von Serum-Analysen führte zu einer Zunahme der Entdeckung okkult Hyperkalzämien. Die häufigste Ursache einer Hyperkalzämie stellt dabei der pHPT dar.

Die intensive klinische und wissenschaftliche Auseinandersetzung mit dem Krankheitsbild des pHPT hat zu einer weitgehenden Standardisierung der Diagnostik und Therapie geführt. Der aktuelle Stand soll im folgenden dargestellt werden.

### Klinik:

In den ersten Beschreibungen war der pHPT eine Erkrankung der Knochen. Die Maximalausprägung, die Ostitis fibrosa cystica generalisata von Recklinghausen hat heutzutage zwar nur noch historische Bedeutung, aber immer noch finden sich bei einem erheblichen Anteil der Patienten ossäre Beteiligungen wie Osteoporose oder spontane oder nach Bagatelltrauma entstandene Frakturen. Ebenso werden Chondrokalzinose, Sehnenverkalkungen

und auch spontane Sehnenrupturen beschrieben.

Noch häufiger als eine Beteiligung des knöchernen Systems sind heute Affektionen der Niere und der ableitenden Harnwege (Tab. 1).

Tabelle 1

Symptomatik	Häufigkeit in %	
	Cope 1966 n = 343	Nagel 1991 n = 68
Nierensteine	56,8	48,5
Osteopathie	23,3	26,4
Ulcera duodeni	7,8	7,3
Pankreatitis	2,6	8,8
Neuro-psychiatrische S.	2,9	7,3
Hypertonus	1,7	2,9
Keine Symptome	0,5	26,4

Im Vordergrund steht dabei die Nephrolithiasis gefolgt von der Nephrokalzinose. Das Auftreten abdomineller Begleiterkrankungen wie gastro-duodenale Ulzera, akute Pankreatitis oder auch die Cholelithiasis wurden in der Literatur immer wieder beschrieben, ein kausaler Zusammenhang kann jedoch nicht als gesichert gelten (10, 11).

Häufig übersehen, aber bei einer subtilen Anamnese meist zu eruieren, sind neurologische und psychiatrische Symptome. So werden von einer nicht unerheblichen Anzahl der Patienten depressive Verstimmungen, leichte zerebrale Verwirrheitszustände oder chronische Erschöpfung angegeben.

Selten tritt der pHPT zusammen mit Tumoren anderer endokriner Organe als MEN 1 - (mit Tumoren der Hypophyse oder des endokrinen Pankreas) oder als MEN 2 - Syndrom (mit Phäochromozytomen und dem medullären Schilddrüsenkarzinom) auf.

### Diagnostik

Zu unterscheiden ist prinzipiell zwischen der Diagnosestellung eines pHPT einerseits und der Lokalisationsdiagnostik andererseits.

### Diagnosestellung:

In der Regel steht der Nachweis einer Hyperkalzämie im Vordergrund der laborchemischen Befunde. Dies kann jedoch

zahlreiche andere Ursachen haben und muß zu weiterführenden Untersuchungen Anlaß geben (Tab. 2).

Tabelle 2

Differentialdiagnose der Hyperkalzämie

- Maligne Tumoren
- Knochenmetastasen (z. B. Prostatakarzinom, Mammakarzinom)
- ektope Parathormon-Produktion
- Endokrine Erkrankungen
- Hyperparathyreoidismus
- Hyperthyreose
- Morbus Addison
- Granulomatosen
- Tuberkulose
- Sarkoidose
- Vermehrte Aufnahme
- Kalzium-Substitution
- Vitamin D - Überdosierung
- Vitamin A - Intoxikation
- Milch-Alkali-Syndrom
- Sonstige Ursachen
- Morbus Paget
- Immobilisation
- Therapie mit Thiaziden, Lithium

Beweisend für einen pHPT ist die Kombination erhöhter Kalziumspiegel und erniedrigter Phosphatspiegel im Serum bei gleichzeitig erhöhten Parathormonspiegeln. Das Parathormon im Serum wird heute als intaktes Molekül (Sequenz 1-84), welches auch die biologisch aktive Form darstellt, mittels eines radioimmunometrischen Assays bestimmt.

In etwa 5 % der Fälle kann ein pHPT auch normokalzämisch verlaufen. In diesen Fällen kann die klinische Symptomatologie in Zusammenhang mit einem erhöhten Parathormonspiegel die Diagnose sichern. Weitere typische Laborbefunde sind eine Erhöhung der Kalzium- und Phosphat-Ausscheidung im Urin.

### Lokalisationsdiagnostik:

Die meisten in der Nebenschilddrüsenchirurgie erfahrenen Chirurgen halten eine Lokalisationsdiagnostik bei Patienten mit primärem HPT und „jungfräulichem Hals“, das heißt ohne vorausgegangene Schilddrüsen- oder Nebenschilddrüsenoperation, für nicht notwendig. Die Erfolgsquote beim Ersteingriff wegen eines pHPT liegt bei etwa 95 % (9).

Die Sensitivität der verschiedenen bildgebenden Verfahren zur Lokalisationsdiagnostik hingegen schwankt zwischen 60 und 80 % (1, 12).

Unumstritten ist hingegen die Anwendung lokalisationsdiagnostischer Maßnahmen beim persistierenden oder rezidivierenden HPT oder nach vorausgegangenem zervikalen Operationen. Hier sind die Ergebnisse der chirurgischen Reintervention deutlich schlechter und die postoperative Morbidität höher, so daß zur Erleichterung und besseren Planbarkeit des operativen Vorgehens eine Ausschöpfung der diagnostischen Möglichkeiten indiziert ist.

#### Sonographie

Die hochauflösende Sonographie ist gegenwärtig das primäre Verfahren bei der Lokalisationsdiagnostik des pHPT. Aufgrund der Non-Invasivität und der geringen Kosten kann sie als Screening-Untersuchung auch beim nicht voroperierten Patienten zur Anwendung kommen. Bei Patienten mit pHPT ohne vorausgegangene Operation kann die Sonographie in etwa 75 % ein Adenom sichern. Die Treffsicherheit hängt von der Lage und Größe des Adenoms ab. In etwa 15 % der Fälle ist mit einem falsch-positiven Befund zu rechnen, hierbei ist besonders die Differenzierung zwischen einer vergrößerten Nebenschilddrüse und einem Schilddrüsenadenom problematisch. Bei ektooper Lage im vorderen Mediastinum und nach vorausgegangenem Operationen mit entsprechenden narbigen Veränderungen ist die Aussagekraft der Sonographie in der Regel sehr eingeschränkt.

#### Szintigraphie

Die Szintigraphie der Nebenschilddrüsen wird als Thallium-Technetium-Subtraktionsszintigraphie durchgeführt. Thallium wird dabei von den Nebenschilddrüsen und der Schilddrüse aufgenommen, während Technetium nur von normalem Schilddrüsenengewebe gespeichert wird. Die Treffsicherheit dieser Untersuchung korreliert mit der Größe und dem Gewicht der Nebenschilddrüsenadenome und liegt bei etwa 70 %. Bei ektooper Lokalisation, das heißt, wenn das Nebenschilddrüsenkörperchen nicht in Kontakt mit der Schilddrüse steht, sinkt die Trefferquote auf unter 50 % ab.

Eine weitere Verbesserung scheint durch die Anwendung der <sup>99m</sup>Technetium-Mibi-Szintigraphie gegeben zu sein. Diese Substanz (<sup>99m</sup>Technetium-Methoxyisobutylisonitril) wird sowohl von der Schilddrüse wie auch von den Nebenschilddrüsen aufgenommen. Die Eliminierung aus der Schilddrüse erfolgt jedoch deutlich rascher als aus den Epithelkörperchen, so daß diese auf Spätaufnahmen sichtbar werden. Die Trefferquote schwankt in der Literatur jedoch erheblich und liegt zwischen 79 und 97 % (8, 12).

#### Computertomographie

Die Computertomographie (CT) ist bezüglich der Trefferquote den anderen bildgebenden Verfahren gleichwertig. Die Sensitivität schwankt zwischen 50 und 87 %. Ihr Nachteil liegt jedoch in der Strahlenbelastung, der Notwendigkeit der Kontrastmittel-Applikation und im deutlich höheren Aufwand und den damit verbundenen Kosten. Besser ist die Aussagekraft hingegen bei ektooper Lage eines Adenoms im Mediastinum.

#### Magnet-Resonanz-Tomographie

Die Magnet-Resonanz-Tomographie (MRT) weist bei regulärer Lage der Nebenschilddrüsenkörperchen am Hals keine Vorteile gegenüber den anderen Untersuchungsmethoden auf. Bei ektooper Lage hingegen scheint sie deutlich überlegen zu sein. Die Indikation zur Durchführung dieses zeit- und kostenintensiven Verfahrens sollte deshalb sehr eng gestellt werden und Patienten mit persistierendem oder rezidivierendem HPT vorbehalten sein.

#### Selektive Halsvenenkatheteruntersuchung

Diese invasive Maßnahme ist weitgehend

durch die bildgebenden Verfahren verdrängt worden und sollte in ihrer Anwendung streng auf Patienten mit persistierendem HPT nach bereits vorausgegangener operativer Exploration beschränkt werden, wenn die nicht-invasiven Untersuchungsmethoden keinen pathologischen Befund ergeben.

#### Schlußfolgerung zur Lokalisationsdiagnostik

Angesichts der Trefferquoten der unterschiedlichen lokalisationsdiagnostischen Maßnahmen (Tab. 3), des zunehmenden Kostendrucks und der hohen Erfolgsrate der primären operativen Exploration ist u. E. eine Lokalisationsdiagnostik vor einem Eingriff wegen eines Hyperparathyreoidismus verzichtbar.

Indiziert scheint sie uns jedoch bei Patienten mit persistierendem oder rezidivierendem HPT oder bei bereits stattgehabten Operationen im Halsbereich. Bei diesen Patienten sollte an erster Stelle die der <sup>99m</sup>Technetium-Mibi-Szintigraphie stehen. Bei negativem Befund ist als nächste Maßnahme ein MRT oder, wenn dieses nicht verfügbar ist, ein CT durchzuführen. Nur wenn alle Befunde keinen Hinweis auf die Lokalisation des gesuchten Nebenschilddrüsenadenoms ergeben, ist die selektive Halsvenenkatheteruntersuchung mit Etagenblutentnahme und Bestimmung der Parathormonkonzentration angebracht.

#### Therapie

Beim symptomatischen pHPT ist die Indikation zur operativen Therapie unstrittig. Beim asymptomatischen pHPT wird von der Mehrzahl der Autoren ebenfalls die Operation empfohlen, da über die Hälfte der Patienten mit laborchemisch

**Tabelle 3**

Sensitivitäten der verschiedenen diagnostischen Maßnahmen bei der Lokalisation von Nebenschilddrüsenadenomen (1, 7, 12)

Verfahren	Literatur	Eigene Ergebnisse
Sonographie	65 - 88 %	65 %
Computertomographie	50 - 87 %	63 %
Magnet-Resonanz-Tomographie	64 - 79 %	75 %
Selektive Halsvenen - Katheterisierung	60 - 72 %	-
Thallium-Technetium-Szintigraphie	60 - 90 %	64 %
<sup>99m</sup> Tc-Sesta-MIBI-Szintigraphie	69 - 97 %	74 %
Chirurgische Exploration	90 - 97 %	94 %

gesichertem pHPT innerhalb von 10 Jahren auch Symptome entwickeln (13). In der Regel stellt die operative Behandlung des pHPT eine der dankbarsten Aufgaben dar, sie kann sich jedoch auch zu einer der frustrierendsten entwickeln. Die Aufgabe des Chirurgen beim Ersteintritt ist es, die einzelne oder die mehreren pathologischen Nebenschilddrüsen zu finden, zu exstirpieren und somit eine definitive Therapie der Erkrankung zu erreichen. Gelingt dies nicht, so sollte eine so subtile Revision der Halsweichteile erfolgen, daß mit an Sicherheit grenzender Wahrscheinlichkeit kein Nebenschilddrüsenadenom an typischer Stelle oder an einer ektopten Lokalisation verbleibt, die vom zervikalen Zugang aus zugänglich ist (5).

Für die Exploration wichtig ist die Kenntnis der topographischen Anatomie und der Embryologie, welche Rückschlüsse auf eventuelle atypische Lokalisationen gestattet.

Zunächst sollten jeweils die Art. thyroidea inferior und der N. laryngeus recurrens dargestellt werden.

- Das obere Epithelkörperchen liegt dann oberhalb der Art. thyroidea inferior und dorsal des N. laryngeus recurrens, während das untere unterhalb der Art. thyroidea inferior und ventral des N. laryngeus recurrens liegt.

- Findet sich ein oberes Epithelkörperchen nicht an typischer Stelle, so ist es meistens dorsal im hinteren Mediastinum lokalisiert.

- Ein fehlendes unteres Epithelkörperchen ist meistens in das vordere Mediastinum in direktem Kontakt oder in das Gewebe der Thymusdrüse disloziert.

Daraus ergeben sich folgende Regeln für die chirurgische Strategie beim Ersteintritt wegen eines primären HPT:

- Es hat die Darstellung aller 4 Nebenschilddrüsenkörperchen zu erfolgen.

- Bei Nachweis nur eines vergrößerten Epithelkörperchens wird dieses exstirpiert und schnellschnitthistologisch untersucht.

- Ein makroskopisch unauffälliges Epithelkörperchen wird als Referenzkörperchen entnommen oder biopsiert.

- Finden sich mehrere vergrößerte Nebenschilddrüsenkörperchen, so wird eine totale Parathyreoidektomie durchgeführt.

In gleicher Sitzung hat dann die Replantation von Nebenschilddrüsenewebe, am besten in einen M. brachioradialis zu erfolgen.

In 90 - 97 % der Fälle gelingt es, beim Ersteintritt das oder die pathologischen Nebenschilddrüsenkörperchen zu lokalisieren und zu exstirpieren.

Der Erfolg einer Operation läßt sich an folgenden Kriterien ablesen:

- kurzfristig (Stunden):

- Normalisierung der Parathormon-Werte

- mittelfristig (Stunden bis Tage):

- Normalisierung der Kalzium-Werte

- langfristig (Wochen bis Monate):

- Rückbildung der Symptome

Bei 3 - 10 % der Patienten kommt es jedoch postoperativ nicht zu einer Normalisierung der Kalzium- und/oder Parathormon-Werte. Eine persistierende Hyperkalzämie muß nicht Folge einer fehlgeschlagenen Operation sein, sondern kann auch auf eine primäre Fehldiagnose hinweisen (2). Eine persistierende Erhöhung des Parathormons hingegen zeigt eine inkomplette Exstirpation von Parathormon produzierendem Gewebe an und kann unterschiedliche Ursachen haben:

- das pathologische Epithelkörperchen liegt ektopt und wurde beim Ersteintritt nicht gefunden,

- es wurde zwar ein pathologisches Epithelkörperchen (Adenom oder Hyperplasie) entfernt, es liegen jedoch Veränderungen weiterer Epithelkörperchen vor,

- es liegt ein überzähliges (5.) Epithelkörperchen vor.

#### Intraoperatives

##### Parathormon-Monitoring

In der Regel zeigen sich solche Fehlschläge der operativen Therapie erst Tage nach dem Eingriff (persistierende Erhöhung von Kalzium und Parathormon) und stellen den Operateur dann vor die undankbare und schwierige Aufgabe einer Reoperation.

Hier könnte der intraoperative Nachweis eines Abfalls der Parathormon-Werte jedoch bereits zuverlässig den Operationserfolg nachweisen und somit die Rate notwendiger Wiederholungseingriffe senken (7).

Bis weit in die 80er Jahre war Parathormon als intaktes Molekül nur immunoradiometrisch mittels

125 J - markiertem Antigen oder Antikörper zu bestimmen. Das aus 84 Aminosäuren bestehende Protein ist relativ empfindlich und wird leicht proteolytisch gespalten. Die Inkubationszeiten der Teste lagen bei 14 bis 18 Stunden. Durch Verbesserungen der Antikörperspezifität und -affinität gelang es Anfang der 90er Jahre Immunoassays zu entwickeln, welche Inkubationszeitverkürzungen bis auf 2 Stunden gestatteten. Die gute Reproduzierbarkeit der Messung von Lumineszenz - Immunoassays stellte schließlich die entscheidende Voraussetzung dafür dar, in eigenen Untersuchungen eine Inkubationszeitverkürzung bis auf 20 Minuten zu ermöglichen. Somit kann bereits während der Operation zuverlässig die Vollständigkeit der Exstirpation des Parathormon-produzierenden Gewebes kontrolliert werden.

#### Eigenes Patientengut:

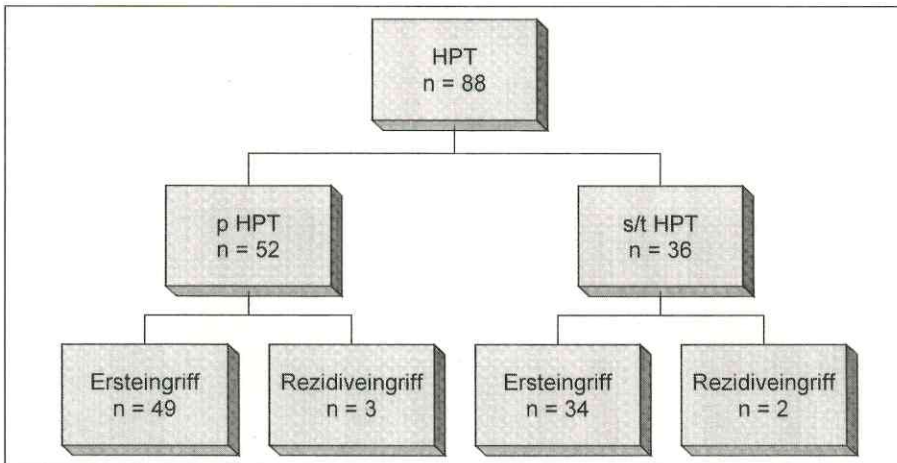
An der Klinik und Poliklinik für Viszeral-, Thorax- und Gefäßchirurgie des Universitätsklinikums Carl Gustav Carus der Technischen Universität Dresden führten wir im Zeitraum vom 01.10.1993 bis zum 31.12.1997 insgesamt 88 Operationen an den Nebenschilddrüsen durch (Abb. 1 - Seite 570).

Von den 52 Operationen wegen eines primären HPT waren 49 Ersteinträge und 3 Wiederholungseingriffe.

Frauen überwogen im Verhältnis 4:1. Das Durchschnittsalter betrug 59,5 Jahre. Bei den Ersteinträgen fand sich 43 mal ein Nebenschilddrüsenadenom an typischer Stelle. Eine ektope Lage fanden wir 9 mal vor (dreimal in der Schilddrüse; einmal in der zervikalen Gefäß-Nerven-Scheide, zweimal retroösophageal und dreimal im oberen Mediastinum in unmittelbarer Lagebeziehung zum Thymus).

Bei den Re-Eingriffen fanden wir das Adenom einmal an erwarteter Lokalisation und zweimal in atypischer Lage (einmal retroösophageal; einmal im mittleren Mediastinum).

Bei einer Patientin persistierte der Hyperparathyreoidismus. Bereits intraoperativ blieb die Parathormon-Konzentration während des gesamten Zeitraums auf unverändert hohem Niveau. Auffallend war die Tatsache, daß einerseits die Werte nur mäßig erhöht waren (180 bis 220 pg/ml; Normalwert > 50 pg/ml) und andererseits während der Manipulationen der zervikalen Exploration keine nennenswerten Schwankungen der Werte festzustellen waren. Die Operation wurde nach Durchführung einer zervikalen Thymektomie,



**Abbildung 1:**  
Anzahl und Art der operativen Eingriffe an den Nebenschilddrüsen; 01.10.1993 bis 31.12.1997; Klinik und Poliklinik für Viszeral-, Thorax- und Gefäßchirurgie am Universitätsklinikum Carl Gustav Carus der TU Dresden

einer Hemithyreoidektomie rechts sowie einer subtotalen Schilddrüsenresektion links beendet. Auch die erweiterte Lokalisationsdiagnostik einschließlich Sonographie, Computertomographie, Magnet-Resonanz-Tomographie, selektiver Halsvenenblutentnahme und <sup>99m</sup>Tc-Sesta-MIBI-Szintigraphie konnte weder ein vergrößertes oder vermehrt speicherndes Epithelkörperchen nachweisen, noch eine Seitenlokalisierung erbringen.

Bei 48 Patienten führten wir, zunächst unter Studienbedingungen, dann routinemäßig das intraoperative Parathormon-Monitoring durch. Der Ausgangswert wies erhebliche Schwankungen auf und lag zwischen 64 und 2206 pg/ml (Mittelwert: 315 pg/ml). Intraoperativ kam es nach Manipulation und Darstellung makroskopisch bereits vergrößerter Epithelkörperchen in der Regel zu einem passageren Anstieg der Parathormonwerte um bis zu 70 %. 10 Minuten nach Exstirpation der adenomatösen oder hyperplastischen Epithelkörperchen war immer bereits eine Reduktion der Parathormon-Konzentrationen auf max. 40 % der Ausgangswerte zu verzeichnen (Abb. 2). Bei erfolgreicher Operation lag der Abschlußwert, welcher nach Hautverschluß entnommen wurde in der Regel unter 20 % der Ausgangswerte, in über der Hälfte der Fälle sogar unter 10 %.

**Zusammenfassung:**

Der primäre Hyperparathyreoidismus ist

die häufigste Ursache der primären Hyperkalzämie. Seit Einführung der routinemäßigen Serum-Kalzium-Bestimmung wird die Diagnose häufiger als früher gestellt. Als Folge steigt der Anteil der asymptomatischen Patienten kontinuierlich an, während der typische Symptomenkomplex, bestehend aus ossärer, renaler und neuro-psychiatrischer Manifestation immer seltener beobachtet wird.

Die Diagnostik umfaßt die laborchemische Diagnosesicherung mittels Bestimmung der Kalzium- und Parathormon-

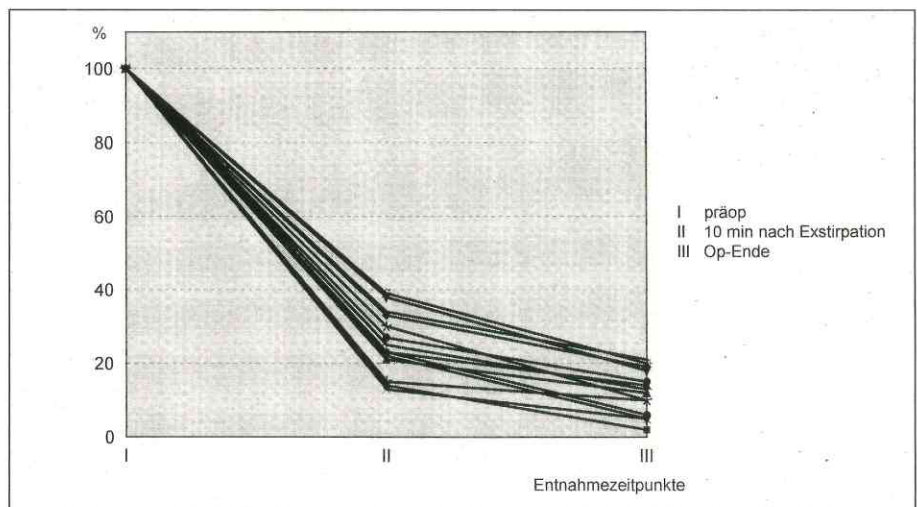
Konzentration im Blut. Zur Lokalisationsdiagnostik stehen zahlreiche bildgebende und nuklearmedizinische Untersuchungsverfahren zur Verfügung, wobei die Sensitivität aller Verfahren im Durchschnitt nur bei ca. 70 - 80 % liegt. Da die Erfolgsrate der chirurgischen Exploration in Zentren mit entsprechender Erfahrung in der Nebenschilddrüsenchirurgie bei 95 % liegt, kann vor einem Ersteingriff auf eine Lokalisationsdiagnostik verzichtet werden.

Die Therapie der Wahl ist die chirurgische Exploration mit Exstirpation der adenomatösen Epithelkörperchen. Bei einer Hyperplasie aller 4 Nebenschilddrüsen erfolgt die totale Parathyreoidektomie mit Autotransplantation in gleicher Sitzung. Durch intraoperative Schnellschnitt-Histologie und perioperatives Monitoring der Parathormonkonzentration kann ein hohes Maß an therapeutischer Sicherheit gewährleistet werden.

Literatur beim Verfasser

Anschrift des Verfassers:  
Universitätsklinikum Carl Gustav Carus  
der Technischen Universität Dresden  
Klinik und Poliklinik für Viszeral-, Thorax- und  
Gefäßchirurgie  
PD Dr. med. Michael Nagel  
Fetscherstraße 74, 01307 Dresden

Artikel eingegangen: 12. 5. 1997  
Artikel nach Revision angenommen: 25. 2. 1998



**Abbildung 2**

Perioperativ bestimmte Parathormonwerte bei 14 Patienten mit primärem Hyperparathyreoidismus; Angaben in %; Ausgangswert = 100 %