

## Brustrekonstruktion durch freien mikrochirurgischen Gewebetransfer nach Mammakarzinom

Passin S., Morgenstern S., Florek A., Marx M.

### Schlüsselwörter

DIEP Lappenplastik – FCI Lappenplastik – Brustrekonstruktion – Mammakarzinom – freier Gewebetransfer

### Einleitung

Die weibliche Brust dient in erster Linie zum Stillen des Säuglings, ist aber ebenso als sekundäres Geschlechtsmerkmal das Sinnbild für Weiblichkeit. Die Brust besteht vorwiegend aus Fett, Bindegewebe und Brustdrüse und wird von Arterien, Venen und Lymphgefäßen durchzogen. Sie folgt einer komplexen hormonellen Steuerung, um eine monatliche Option einer Schwangerschaft zwischen Pubertät und Klimakterium zu ermöglichen. Durch genetische Mutationen, hormonelle Faktoren oder Umwelteinflüsse kann es zur Entartung des Drüsengewebes kommen. Das Mammakarzinom ist in Deutschland mit jährlich ca. 75.000 Neuerkrankungen und mit ca. 32 % aller Krebserkrankungen bei Frauen der häufigste maligne Tumor [1]. Das mittlere Erkrankungsalter liegt bei 65 Jahren.

Die Behandlung des Mammakarzinoms orientiert sich an der interdisziplinären S3-Leitlinie der Deutschen Krebsgesellschaft und der medizinischen Fachgesellschaften [2].

Ziel der operativen Behandlung ist die vollständige Entfernung von invasiven und nichtinvasiven Brusttumorteilen. Sollten die Voraussetzungen für eine brusterhaltende Therapie nicht gegeben sein, so ist die haalterhaltende Mastektomie bzw. die modifizierte radikale Mastektomie mit Entfernung der Haut, des Mamillen-Areola-Komplexes und der Pektoralisfaszie durchzuführen.

Die daraus entstandene Asymmetrie kann durch Epithesen, Silikongelimplantate, eine Kombination aus

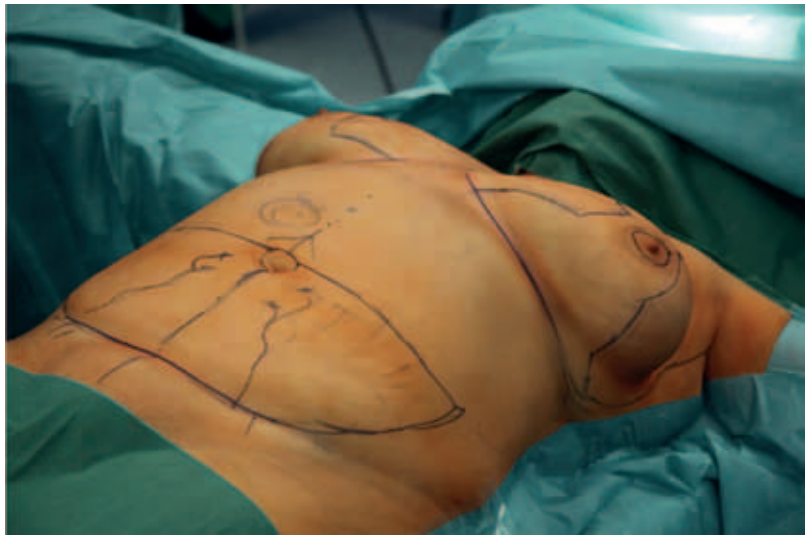

Abb. 1: Präoperative Anzeichnung DIEP-Lappenplastik (mit gleichzeitiger Mammareduktionsplastik)

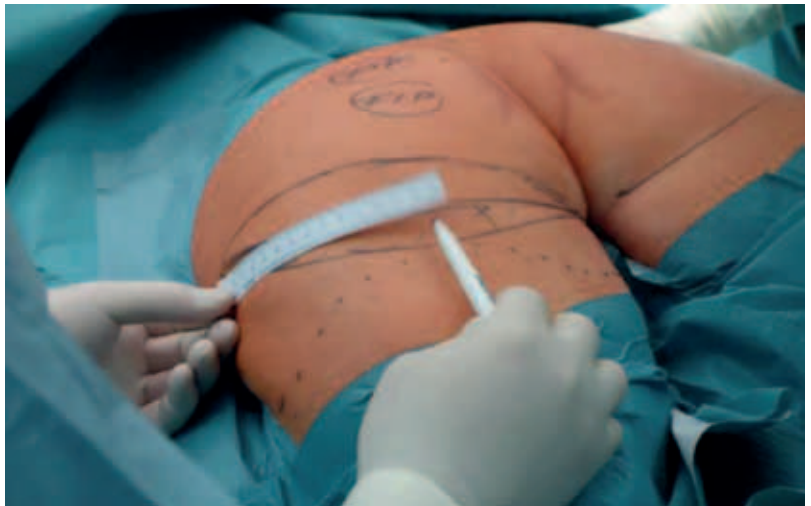

Abb. 2: Präoperative Anzeichnung FCI-Lappenplastik

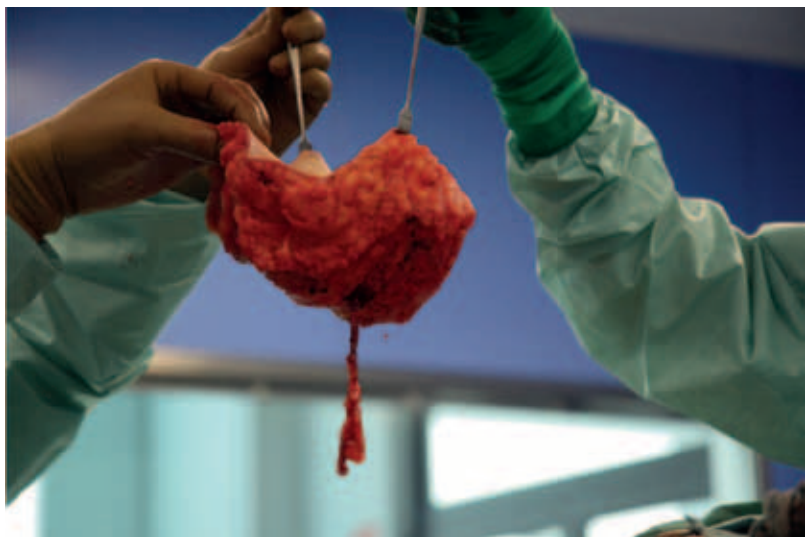

Abb. 3: DIEP-Lappenplastik gehoben mit Gefäßstiel

gestielter Lappenplastik und Silikongelimplantat mit oder ohne Meshes oder einen freien Gewebetransfer

korrigiert werden. In Deutschland ist nach eigenen Schätzungen mit einem Bedarf an Brustrekonstruktio-

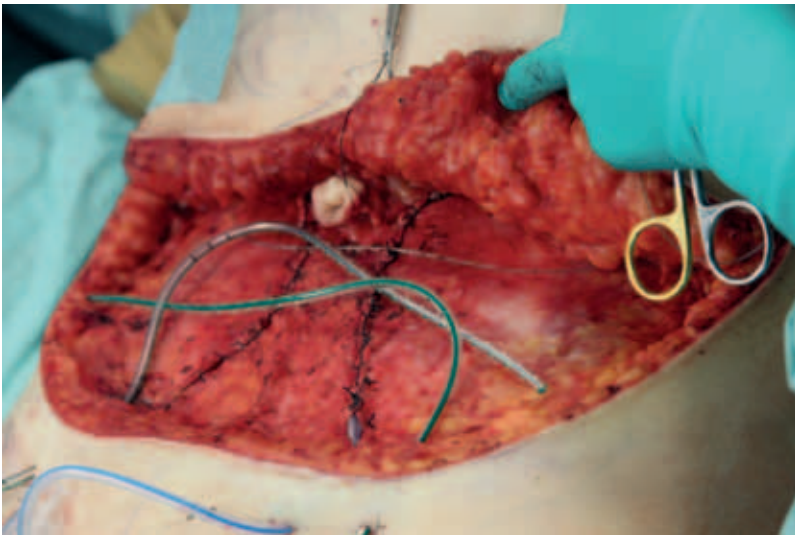


Abb. 4: Faszienverschluss; Einlage der Redondrainagen und des perkutanen Schmerzkatheters erfolgt

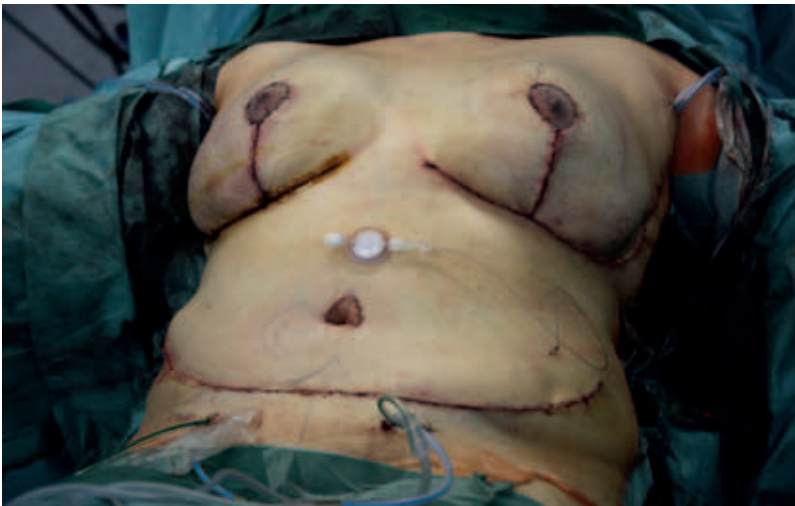

Abb. 5: OP-Ergebnis nach beidseitiger haut- und mamillenerhaltender Mastektomie, Mammareduktionsplastik und DIEP-Transplantation; perkutaner Schmerzkatheter einliegend

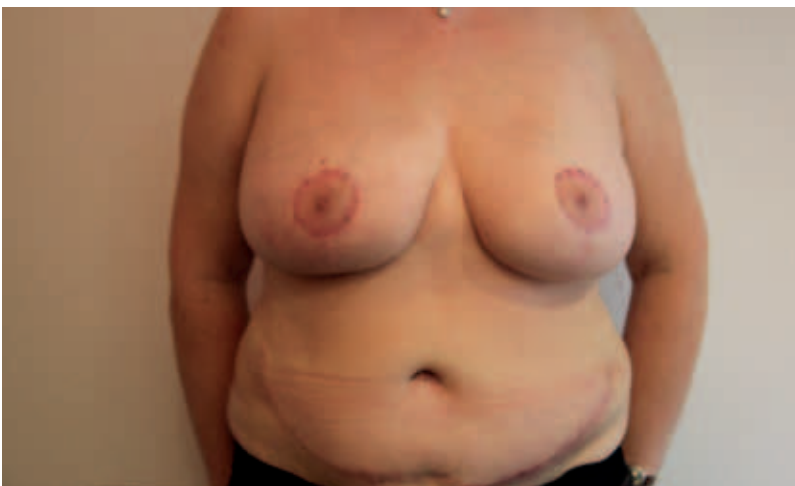

Abb. 6: Postoperatives Ergebnis nach 10 Wochen

nen von ca. 20.000/Jahr zu rechnen. Heterologe Brustrekonstruktionen mit Implantaten/Meshes können bei

onkologisch sicher durchgeführter hauterhaltender Mastektomie und damit relativ dünnem Hautmantel zu

unbefriedigenden ästhetischen Ergebnissen und Komplikationen in 25 – 35 % aller Behandlungen führen. Durch eine Bestrahlung können diese noch verstärkt werden und führen in aller Regel zu einer hohen Reoperationsrate, bedingt durch Kapselfibrosen nach Baker-Grad 3 – 4.

Heterologe Rekonstruktionen sind jedoch eine gute Möglichkeit, um histopathologische Ergebnisse der resezierten Strukturen abzuwarten und der Patientin ausreichend Zeit zu geben, weitere Behandlungsschritte selbstbestimmt mit zu entscheiden. Autologes Gewebe ist dem Silikonimplantat zur Brustrekonstruktion überlegen, da hierdurch lediglich 1 – 2 operative Eingriffe notwendig sind, kein Fremdkörpergefühl entsteht und das Wärmeempfinden gleichbleibt. Da das Gewebe ausschließlich aus transplantiertem Fett und aus transplantierte Haut besteht, kann es sich körperlichen Gewichtsschwankungen proportional angleichen, da das transplantierte Gewebe dem Glukose- und Fettstoffwechsel der Patientin bereits direkt nach erfolgreichem mikrochirurgischem Anschluss unterliegt.

Zu den Mammarekonstruktionen mit autologem mikrochirurgischem Gewebetransfer eignet sich besonders der tiefe inferiore epigastrische Perforatorlappen (DIEP; Abb. 1) bzw. bei schlanken Patientinnen [3], nach abdominalen Voroperationen (zum Beispiel bei Narbenhernien) bzw. nach missglückten DIEP-Rekonstruktionen oder gestielten Rekonstruktionen (TRAM-Flap) – der fasziokutane infragluteale Gewebetransfer (FCI; Abb. 2).

Auch beidseitige Brustrekonstruktionen sind durch einen einzeitigen Gewebetransfer vom Unterbauch mittels DIEP-Flap bei habitueller Eignung möglich.

Wesentlich ist die S3-Leitliniengerechte Aufklärung der Patientinnen im Erkrankungsfall.

Ca. 6 – 12 Monate nach der Eigengewebsrekonstruktion werden in einem geplanten zweiten operativen Schritt der fehlende Mamillen-Areola-Komplex wiederhergestellt oder

angleichende Korrekturen zur Wiederherstellung der Symmetrie durchgeführt.

### Patienten und Methoden

Der Standard der Brustrekonstruktion mittels autologen Gewebes ist der freie mikrochirurgische Gewebetransfer vom Unterbauch, die DIEP-Lappenplastik. Hier wird ein spindelförmiges lipokutanes Transplantat mit Perforatorgefäßen der Arteria epigastrica inferior gehoben (Abb. 3) und zur Brust geformt. Das Gefäßkaliber beträgt ca.  $\varnothing$  2 – 4 mm, und der Gefäßstiel hat eine durchschnittliche Länge von 12 cm. Der Hebedefekt wird als Abdominoplastik mit Neueinpassung des Bauchnabels verschlossen (Abb. 4, 5). Dabei entsteht ein wie häufig gewünscht flacher Bauch mit diskreter Narbe, die durch normale Unterwäsche verdeckt werden kann (Abb. 6).

Bei schlanken Patientinnen, nach Abdominaleingriffen oder wenn die Patientin keine querverlaufende suprapubische Narbe wünscht, kann das zu transplantierende Gewebe aus einer anderen Spenderregion gewählt werden. Bei der FCI-Lappenplastik entstammt das lipokutane Gewebe aus dem unteren Drittel der Gesäßhälfte und dem oberen Oberschenkelfett. Dieses wird von Gefäßästen der Arteria glutea inferior versorgt (Abb. 7,8). Die sensible Innervation erfolgt durch gluteale Äste des Nervus cutaneus femoris posterior. Die Narbe liegt in der Infraglutealfalte (Abb. 9). Der FCI-Lappen wird in Bauchlage gehoben, was eine intraoperative Umlagerung notwendig macht. Das zur Verfügung stehende Spendervolumen ist auch für Rekonstruktionen größerer Brüste bestens geeignet (Abb. 10). Dem Mikrochirurgen stehen zur Brustrekonstruktion vielfältige Anschlussmöglichkeiten im Thorax- und Axillabereich zur Verfügung. Die Anastomosierung kann axillär sowohl über die Vasa thoracodorsalia oder die Vasa thoracica lateralia erfolgen. Der thorakale Anschluss erfolgt in der Regel über die Vasa thoracica interna oder über ihre Perforatoren. Die in unserer Klinik

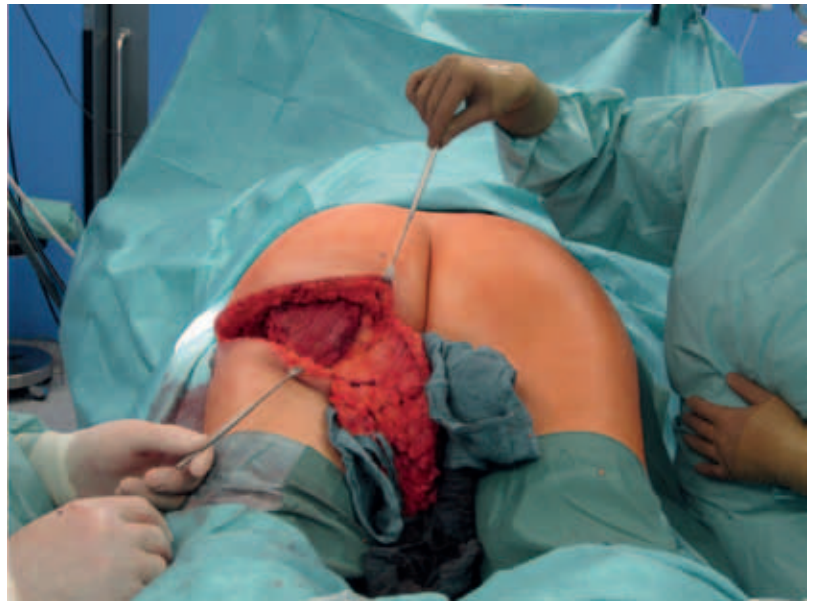


Abb. 7: OP-Situs während FCI-Präparation

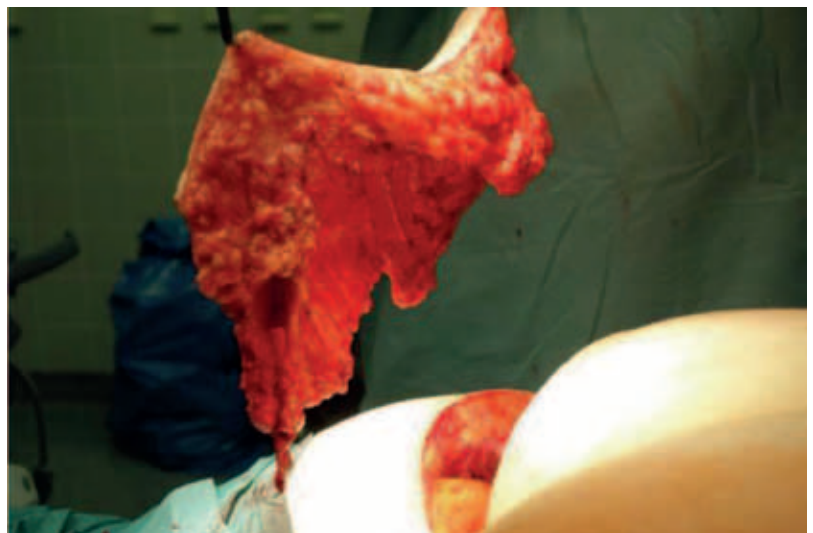


Abb. 8: FCI-Lappenplastik gehoben mit Gefäßstiel

bewährten Anschlussgefäße sind die A. und V. thoracodorsalis bzw. thoracica lateralis (schematische Darstellung auf dem Titelblatt).

Bereits während der Beratung zur operativen Behandlung werden die zur mikrochirurgischen Rekonstruktion benötigten Blutgefäße mittels Farbduplexsonografie dargestellt. Intraoperativ werden die Gefäße mittels hochfrequenter Ultraschallsonden dargestellt, sodass wir auf eine präoperative Gefäßdarstellung mittels Angio-CT oder MRT verzichten können.

Intraoperativ wird eine single-shot-Antibiose mit Cephalosporinen der zweiten Generation appliziert.

Durch die hohe Standardisierung und unter Zuhilfenahme der Duplexsonografie können Erfolgsraten von 95 – 98 % erzielt werden.

Im Zeitraum von Februar 2012 bis Mai 2015 wurden durch uns 283 Patientinnen mit freien Lappenplastiken brustrekonstruiert. Dabei wurden 176 einseitige DIEP-Lappenplastiken, 24 beidseitige DIEP-Lappenplastiken und 59 FCI-Lappenplastiken durchgeführt.

Alle Patientinnen wurden postoperativ für 24 Stunden auf der Intermediate-Care-Station überwacht und nach einer Standard Operating Procedure (SOP) für DIEP- oder FCI-Lappenplastiken nachbehandelt. Die



Abb. 9: Kaum sichtbare Narbe der FCI-Entnahmestelle

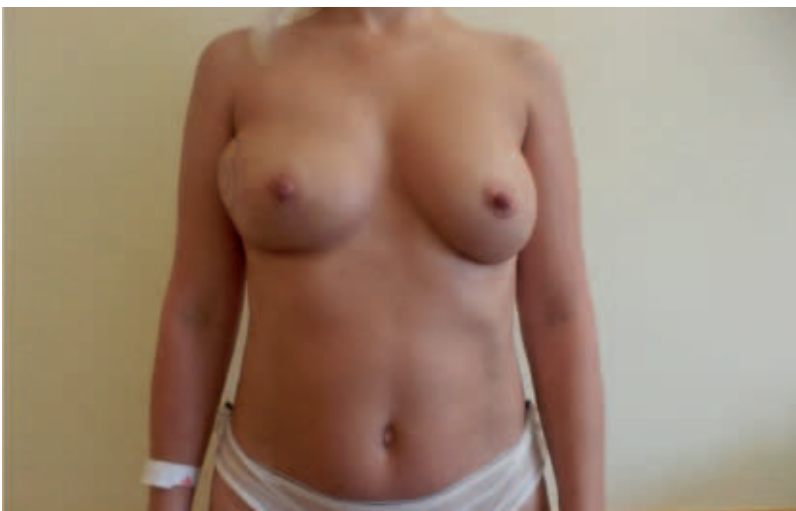

Abb. 10: Mittels FCI-Lappenplastik rekonstruierte rechte Brust mit noch einliegender lateraler Monitorinsel

SOPs umfassen Thromboseprophylaxe, Schmerztherapie mit perkutanem Schmerzkatheter, Mobilisierung ab dem ersten postoperativen Tag und Krankengymnastik. Eine postoperative Infektionsprophylaxe wurde nur bei entzündlichen Vorbefunden durchgeführt. Die durchschnittliche stationäre Aufenthaltsdauer wurde für alle Patientinnen ausgewertet.

### Ergebnisse

99 % DIEP- und FCI-Lappenplastiken wurden an die A. und V. thoracodorsalis angeschlossen. Bei 3 DIEP- und 1 FCI-Lappenplastik kam es zum

totalen Lappenverlust. Partielle Nekrosen, Infektionen oder postoperative Hämatome, bei denen eine chirurgische Intervention notwendig wurde, traten bei 5 DIEP- und 2 FCI-Lappenplastiken auf.

Bei den FCI-Lappenplastiken berichteten Patientinnen gelegentlich über temporäre Sensibilitätsstörungen am dorsalen Oberschenkel, welche bei vier Patientinnen trotz geringer Besserung weiterhin bestehen. Bei den DIEP-Lappenplastiken wurden keine dauerhaften Sensibilitätsstörungen an der Entnahmestelle beschrieben. Es traten jedoch gelegentlich Miss-

empfindungen am gleichseitigen Oberarm auf. Die volle Mobilität wird bei beiden Rekonstruktionsverfahren nach ca. drei Wochen erreicht. Die stationäre Aufenthaltsdauer lag im Mittel bei 7,6 Tagen ( $\pm$  2,8 Tage).

### Diskussion

Durch verschiedene Rekonstruktionsverfahren kann das weibliche Körperbild nach Mastektomie oder Ablatio mammae wiederhergestellt werden. Durch mikrochirurgischen Gewebetransfer kann autologes Gewebe zur Rekonstruktion verwendet werden, welches durch eine gute Formbarkeit, ein natürliches Organgefühl und Wärmeempfinden dem der gesunden Brust entspricht. Gewichtsschwankungen können durch autologes Gewebe sehr gut ausgeglichen werden. Durch lipokutane Transplantate entstehen keine funktionellen Defizite, was kürzere Intervalle zum Erreichen der vollständigen Mobilisierung und damit auch geringere Hospitalisationszeiten ermöglicht.

Die Entscheidung zur jeweilig besten Operationsmethode ist sehr individuell zu wählen und gilt nicht allgemein. Sie wird durch das Alter, die Konstitution und die Gewohnheiten der Patientinnen mitbestimmt. Daher ist es von hoher Relevanz, dass die Patientinnen vollumfänglich über alle Rekonstruktionsmöglichkeiten aufgeklärt werden. Es sollte ermöglicht werden, eine Zweitmeinung einzuholen, so wie es die S3-Leitlinie des Mammakarzinoms vorsieht [2]. Deshalb bieten wir in unserer Klinik den direkten Patientenkontakt zu stationären Patientinnen an oder stellen den Kontakt zu Selbsthilfegruppen her.

Interessenkonflikt: Nein.

Literatur bei den Verfassern

Anschrift für die Verfasser:  
Dr. med. Stefan Passin, Dr. med. Susanne  
Morgenstern, Dr. med. Alexander Florek,  
Dr. med. Mario Marx  
Eblandklinikum Radebeul,  
Klinik für Plastische, Rekonstruktive und  
Brustchirurgie, Brustzentrum,  
Heinrich-Zille-Straße 13, 01445 Radebeul